

## ***Capoeta capoeta capoeta* (Guldenstaedt 1772)'nin Bazı Doku Histopatolojisi Üzerine Civa (II) Klorür'ün Toksik Etkileri**

**Bilgehan ERDOĞAN<sup>1</sup>, \*Muhitdin YILMAZ<sup>1</sup>, Yusuf ERSAN<sup>1</sup>, Evren KOÇ<sup>2</sup>**

<sup>1</sup> Kafkas Üniversitesi Fen-Edebiyat Fakültesi Biyoloji Bölümü, 36100 Kars - TÜRKİYE

<sup>2</sup> Kafkas Üniversitesi Veteriner Fakültesi Fizyoloji Anabilim Dalı, 36100 Kars – TÜRKİYE

**Yayın Kodu (Article Code): 10-16A**

**Özet:** Bu çalışmada, *Capoeta capoeta capoeta* (L., 1758)'nin karaciğer, solungaç, bağırsak dokuları üzerine civa (II) klorürün etkisi histopatolojik yöntemlerle araştırıldı. Kars Çayı'ndan yakalanan balıklar 500 litrelik tanklara konularak 15 gün süreyle ortama adaptasyonları sağlandı. Daha sonra, 3 gruba ayrılarak kontrol gruptaki balıklar normal su ortamında, II. ve III. gruptaki balıklar 15 ve 30 gün süreyle 0.05 mg/L HgCl<sub>2</sub> içeren su ortamında bekletildi. Bu süre sonunda histopatolojik çalışmalar için balıklardan karaciğer, bağırsak ve solungaç doku örnekleri alınarak %10'luk formaldehit solüsyonunda tespit edildi. Rutin histolojik yöntemlerle parafin bloklar hazırlandı ve 4-5 m kalınlığında kesitler alındı. Elde edilen kesitlerin tamamı hematoksilen-eosin boyama metoduna göre boyanarak mikroskopunda incelendi.

Işık mikroskopik incelemede karaciğer, bağırsak ve solungaç dokularında civaya maruz kalma süresiyle artan derecelerde dejenerasyon ve nekrozlar tespit edildi.

**Anahtar Kelimeler:** Civa (II) klorür, *Capoeta capoeta capoeta*, karaciğer, bağırsak, solungaç, histopatoloji.

### **Toxic Effects of Mercury (II) Chloride on Some Tissue Histopathology in *Capoeta capoeta capoeta* (Guldenstaedt 1772)**

**Abstract:** In this study, effects of Mercury (II) chloride on liver, gill and intestine tissues were investigated by histopathological methods. Fish caught from the Kars Creek were placed in 500 liter tanks. The fish were adapted to the medium for 15 days. Then, the fish were divided into 3 groups; I. group was control group and hold in tap water. Fish in II and III groups were hold in water containing 0.05 mg/l HgCl<sub>2</sub>. At the end of this period, intestine and gill tissue samples were fixed in % 10 formaldehyde solution. Then, for histopathological studies, paraffin blocks were prepared from fish livers and slices of 4-5 µm thickness were cut. All the slices were stained with hematoxylin-eosin. Then, all the slices were investigated under a light microscope.

Light microscope investigations revealed that degenerations and necrosis in liver, intestine, and gill of fish exposure to HgCl<sub>2</sub>.

**Key Words:** Mercury (II) chloride, *Capoeta capoeta capoeta*, liver, intestine, gill, histopathology.

**E-mail:** [muhittinyilmaz@gmail.com](mailto:muhittinyilmaz@gmail.com)

## Giriş

Bilim ve teknolojinin gelişmesiyle birlikte insanın suya yaptığı müdahaleler artmış ve su kaynaklarının sürekliliğini etkileyecek boyutlara ulaşmıştır. Sulardaki kimyasal kirlenmenin başında endüstriyel atıklar gelmektedir (Şanlı ve ark. 1995). Bugün endüstride çok sayıda metal ve alaşımın kullanıldığı bilinmektedir. Bunlardan ağır metaller tarafından meydana getirilen kirlilik insan sağlığını tehdit eder bir seviyeye ulaşmıştır (Güley ve Vural 1987a).

Doğa için en önemli kirliliklerden biri ağır metaller tarafından meydana getirilmektedir (Güley ve Vural 1987b). Bu ağır metallere biri olan civa (Hg) pek çok akuatik alanda toksik bir ağır metal olarak bulunur. Klor alkali endüstrisi, maden çıkarma ve civa türevlerinin kullanımı, civa kontaminasyonunun ana antropojenik kaynaklarıdır (Sorenson 1991). Çöp fırınları ve fosil yakıtlardan kaynaklanan atmosferik tortu akuatik ortamların kontaminasyonuna katkıda bulunur (Driscoll ve ark. 1994).

Civa akuatik sistemlerde esasen inorganik civa ve organik metilciva ( $\text{CH}_3\text{Hg}^+$ ) olarak bulunur. Civanın biyolojik elde edilebilirliği pH, çözünmüş karbon ve suyun sıcaklığı gibi fizikokimyasal faktörlerden etkilenir (Driscoll ve ark. 1994, Rodger ve Wand Beamish 1981). Akuatik tüketici organizmalarda civanın biyolojik birikimi direkt maruz kalma (suda bulunan metal) trofik maruz kalma (besinlerde bulunan metal) şeklinde iki kontaminasyon kaynağının kombinasyonundan meydana gelir (Boudou ve Ribeyre 1983). Akuatik sistemlerde bulunan doğal ve antropojenik kaynaklı birçok civa bileşiği deri, solungaç epiteli ve sindirim sistemi duvarları gibi

organizmanın iç ortamını dış ortamdaki ayıran biyolojik bariyerleri aşan, farklı kapasitelere sahiptir (Boudou ve Ribeyre 1985).

Civa en çok solungaçlarda, en az karaciğer, böbrekler, kaslar ve mukusta birikir (Olson ve ark. 1978). Civa balıklarda en çok metil formunda bulunur ve çeşitli dokularda sülfidril proteinlerine bağlanır (Handy ve Penrice 1993). Birçok balık popülasyonlarında görülen civa konsantrasyonlarının etkileri erginlerin sağlığında önemsizdir. Bununla beraber embriyo veya larva gibi hayat safhaları genellikle daha sonraki hayat safhalarına göre kontaminantlara daha duyarlıdır (Wiener ve Spry 1996). Civa ölüme, zayıf gelişmeye ve balıkların embriyo, larva, ve genç dönemlerinde, büyümenin azalmasına sebep olabilir (Wiener ve Spry 1996, Perry ve ark. 1988, Sharp ve Neff 1988, Carmo Freitas 1994). Balığın embriyonik döneminde, hücre bölünmesinin erken safhaları civa toksisitesine çok hassastır ve metilciva, inorganik civadan daha toksiktir (Warren ve ark. 1998). Tatlısu ortamlarındaki canlı grupları için toksik maddelerin lethal ve sublethal dozları her bir canlı grubu için ayrı ayrı düzenlenen biyodeneylemlerle sağlanmaktadır (Gupta ve Chandra 1998).

Bu araştırmada, civanın çözünebilir inorganik tuzlarından olan Civa-II Klorürün *Capoeta capoeta capoeta* bireyleri üzerine etkilerinin histopatolojik yöntemlerle tespiti amaçlanmıştır.

## Materyal ve Metot

### Deney Düzenliği

Araştırmada, 150-200 gram ağırlığa sahip 18 adet *Capoeta capoeta capoeta* kullanıldı. Bu balıklar Kars Çayı'ndan

yakalanarak laboratuvar ortamında 500'er L'lik tanklara alındı. 15 gün süreyle ortama adaptasyonları sağlandıktan sonra, her grupta 6 balık bulunan 3 grup oluşturuldu ve I. gruptaki balıklar normal su ortamında, II. gruptaki balıklar 0.05 mg/L HgCl<sub>2</sub> içeren su ortamında 15 gün süreyle, III. gruptaki balıklar da 0.05 mg/L HgCl<sub>2</sub> içeren su ortamında 30 gün süreyle bekletildi. Özellikle seçilen balıkların sağlık durumlarının iyi olmasına dikkat edildi. Çalışma süresi sonunda histopatolojik çalışmalar için balıklardan doku örnekleri alındı. Alınan doku örnekleri %10'luk formalin solüsyonuna alınarak tespit edildi.

#### ***Histopatolojik İncelemeler***

Deney sonunda hayvanlardan alınan doku örnekleri %10'luk formaldehit solüsyonunda 48 saat tespit edildikten sonra rutin histolojik metotlarla parafin bloklar hazırlandı. Daha sonra bu bloklardan 4-5 µ kalınlığında kesitler alınarak hematoksil-eozin boyama yöntemiyle boyanıp histopatolojik değişiklikler ışık mikroskopunda incelendi.

#### **Bulgular**

***Klinik Bulgular:*** Çalışma grubunda denge ve yüzme bozuklukları gözlemlendi.

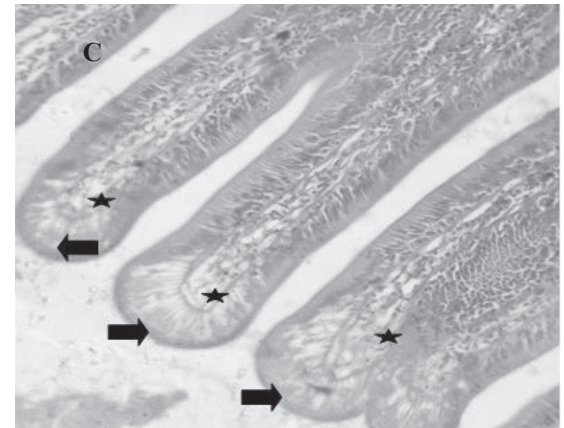
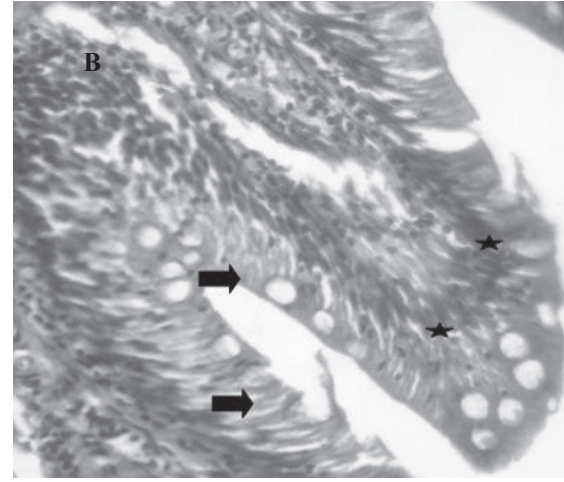
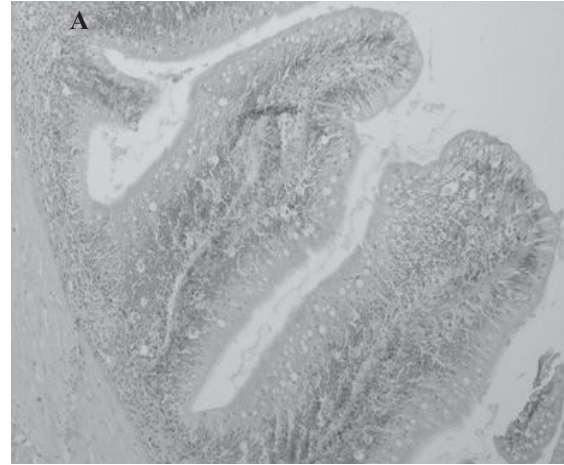

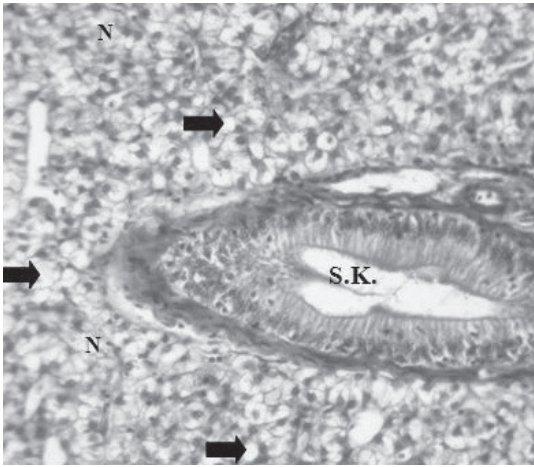
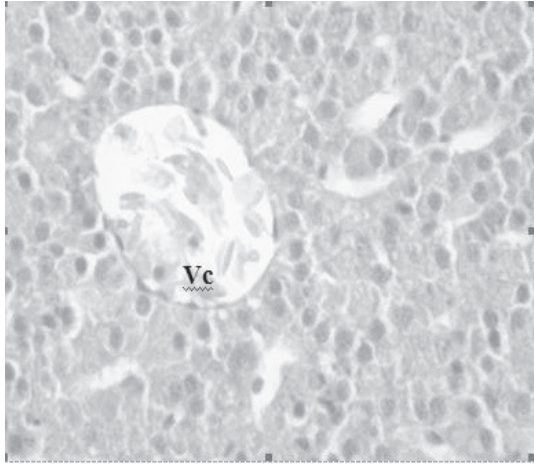
***Makroskobik Bulgular:*** Herhangi bir bulgu gözlemlenmedi.

***Mikroskobik Bulgular:*** Deneklerden elde edilen karaciğer, bağırsak ve solungaç dokularının histopatolojik incelemesinde dokulardaki dejenerasyonların civa uygulamasının süresine orantılı olarak arttığı gözlemlendi. Kontrol grubunda yer alan balıkların karaciğerinde herhangi bir patolojik bulgu belirlenmedi (Şekil 1A). 15 gün süreyle HgCl<sub>2</sub> uygulanan I. gruptaki

deneklerin karaciğerinde ortadan şiddetliye kadar değişen dejeneratif ve nekrotik değişiklikler gözlemlendi. Hepatositlerin çoğunluğu hidropik ve vakuolar dejenerasyonlar tespit edildi. Ara sıra fokal nekroz alanları gözlemlendi (Şekil 1B). Çalışmanın II. grubu olan 30 gün süreyle HgCl<sub>2</sub> verilen grupta ise karaciğerde yukarıdaki histopatolojik değişikliklerin şiddetinde ve yaygınlığında belirgin artış olduğu dikkat çekti (Şekil 1C).

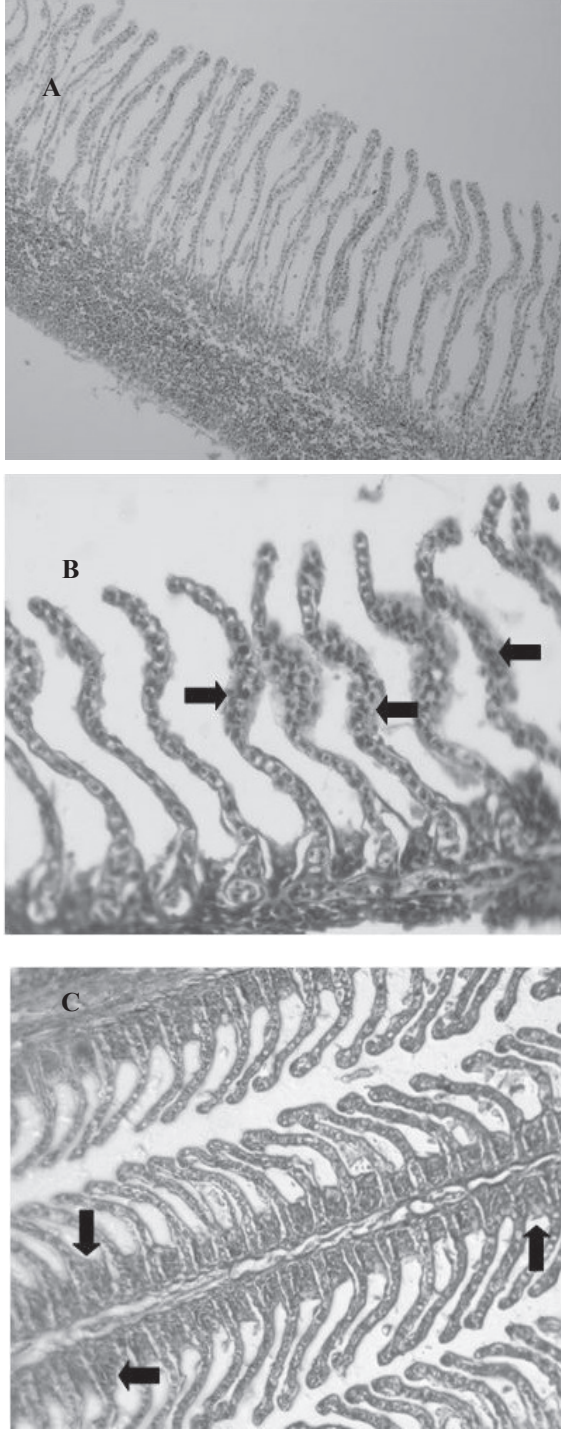
Kontrol grubunda yer alan deneklerin bağırsakları normal görünümdeydi (Şekil 2A). I. gruptaki deneklerin bağırsaklarında villusların apikal uçlarında lamina epitelyalide dejenerasyon, nekroz ve desquamasyon, lamina propria ve submukozada ödem gözlemlendi (Şekil 2B). II. grupta ise lamina epitelyalideki belirgin dejenerasyon, nekroz ve desquamasyonun yanı sıra goblet hücrelerinde azalma dikkat çekti (Şekil 2C). Ayrıca, lamina epitelyalis ile lamina propria arasında şiddetli ödem nedeniyle ayrılma gözlemlendi.

Kontrol grubunda yer alan balıkların solungaçlarında hiçbir patolojik bulguya rastlanmadı (Şekil 3A). Çalışmanın I. grubunda yer alan deneklerin solungaçlarında sekonder lamellerde epitel hücrelerinde hidropik dejenerasyon gözlemlendi. Ayrıca, sekonder lamellerde yer yer yapışmalar görüldü (Şekil 3B). II. gruptaki deneklerin sekonder lamel epitellerdeki dejenerasyonun yanı sıra az sayıda nekrotik epitele rastlandı. Ayrıca, bu grupta kloroid hücrelerde hidropik dejenerasyon nedeniyle şişme gözlemlendi (Şekil 3C).



Şekil 1. Karaciğer: A) kontrol grubu karaciğer dokusu (H:E X 380), B) 15 gün süreyle HgCl<sub>2</sub> uygulanan I.gruba ait karaciğer dokusu. Fokal nekroz alanları (N) ve vakuoler dejenerasyon (S.K: safra kanalı) (H.E x 40), C) 30 gün süreyle HgCl<sub>2</sub> uygulanan gruba ait karaciğer dokusu. İnfiltrasyon (beyaz oklar), fokal nekroz alanları (N) hidropik (siyah oklar) ve vakuolar (yıldızlar) dejenerasyon (H.E x 380).

Şekil 2. Bağırsak: A) Kontrol grubu bağırsak dokusu (H.E x 190), B) 15 gün süreyle HgCl<sub>2</sub> uygulanan balığa ait bağırsak dokusu. Apikal kısımlarda nekrotik alanlar (oklar) ve lamina propria bölgesinde infiltrasyon alanları (yıldızlar) (H.E x 380), C) 30 gün süreyle HgCl<sub>2</sub> uygulanan gruba ait bağırsak dokusu. Apikal kısımlarda nekrotik alanlar (oklar) ve lamina propriada bölgesinde dejenerasyon (yıldızlar) (H.E.x 190).



Şekil 3. Solungaç: A) Kontrol grubu solungaç dokusu (H.E. x 190), B) 15 gün süreyle HgCl<sub>2</sub> uygulanan gruba ait solungaç dokusu. Sekonder lamellerde şişme (oklar) (H.E.x 380), C) 30 gün süreyle HgCl<sub>2</sub> uygulanan gruba ait solungaç dokusu. Primer lamellerde dejenerasyonlar ve klorid hücreler de şişme (oklar) (H.E. x 190).

### Tartışma

Civa bir ağır metal olarak sucul ortamlara çeşitli yollarla bulaşmaktadır. Bu yüzden, araştırmacılar çalışmalarında civa kirliliğine önem vermişlerdir. me-Hg maruz kalan *Salvelinus alpinus*'ların karaciğerinde patolojik bulgular ve sitoplazmik organizasyonunda şiddetli nekrozlar gözlenmiştir (Oliveria-Riberio ve ark. 2002). Yapılan başka bir çalışmada da civanın balıkların sinir sistemi, böbrek, solungaç ve ozmoregülatör görevleri bozduğu, karaciğer ve kaslardaki enzim sentezini etkilediği bildirilmiştir (Niimi ve ark. 1994). Civanın karaciğerde glikojen miktarının azalmasına da neden olduğu belirtilmiştir (Bleau ve ark. 1996).

Civa ile yaptıkları bir çalışmada solungaç lamellerin interlameller hücrelerinde hiperplazi, bazal ve distal hücrelerde şişkinlik gibi birçok histolojik değişiklik gözlemlemişlerdir (Akhilender Naidu ve Ramamurthi 1983). Mevcut çalışma da, klorid hücrelerde şişme meydana gelmiştir. Civa'ya maruz bırakılan *Gambusia holbrooki*'nin solungaçlarındaki morfolojik ve morfometrik değişimleri incelemiş ve civanın solungaç epitelinin deformasyona uğrattığını bildirmişlerdir (Charles ve ark. 1996). Mevcut çalışma da, solungaç primer lamellerinin epitelinde dejenerasyonlar gözlenmiştir.

Sonuç olarak, olarak 0,05 mg/L civanın balıklara 15 ve 30 gün sürelerle uygulandığında, bağırsak, karaciğer ve solungaçlarda belirgin histopatolojik değişiklikler gözlemlendi. Bağırsaktaki histopatolojik etki nedeniyle emilim bozulması, dolayısıyla karaciğer toplam protein ve glikojen miktarında azalma, lipidlerde artış gibi değişikliklerin yanı sıra

enzim sistemlerinin de olumsuz yönde etkilenebileceği düşünülebilmektedir. Bunun yanında solungaçlarda meydana gelen hasarın etkisiyle balıkların ozmoregülatör sistemlerinde bozulabileceği düşünülmektedir. İleride yapılacak çalışmalarda yukarıda karaciğer aktiviteleri ile ozmoregülatör yapının incelenmesinin uygun olacağı kanısına varıldı.

### Kaynaklar

- Akhilender Naidu K, Ramamurthi R 1983.** Histological observations in gills of the teleost *Sarotherodon mossambicus* with reference to mercury toxicity. *Ecotoxicology and Environmental Safety*, 7(5): 45-462.
- Bleau H, Daniel C, Chevalier G, van Tra H, Hontela AH 1996.** Effects of acute exposure to mercury chloride and methylmercury on plasma cortisol, T3, T4, glucose and liver glycogen in rainbow trout (*Oncorhynchus mykiss*). *Aquatic Toxicology*, 34(3): 221-235.
- Boudou A, Ribeyre F 1983.** Nriagu, J.O. (Ed), J. Wiley and Sons; New-York, Aquatic Toxicology. 73-116.
- Boudou A, Ribeyre F 1985.** Experimental study of tropic contamination of *Salmo gairdneri* by two mercury compounds HgCl<sub>2</sub> and CH<sub>3</sub>HgCl-analysis at the organism and organ levels. *Water, Air, and Soil Pollution*, 26: 137-148.
- Carmo Freitas M 1994.** Heavy Metals in *Parmelia sulcata* Collected in the Neighbourhood of A Coal-fired Power Station. *Biological Trace Element Research*, 43-45(1): 207-212.
- Charles H, Amy F, Michael N 1996.** Morfological and morfometric changes in the gills of mosquitofish after exposure to mercury (II), *Aquatic Toxicology*, 34 (2): 163-183.
- Driscoll CT, Yan C, Schofiel L, Munson R, Holsapple J 1994.** The mercury cycle and fish in the Adirondak Lakes. *Environmental Science & Technology*, 28: 136-143.
- Gupta M, Chandra P 1998.** Bioaccumulation and Toxicity of Mercury In Rooted Submerged Macrophyte *Vallisneria spiralis*. *Environmental Pollution*, 103(2), 327-332.
- Güley M, Vural N, Toksikoloji 1987a.** Ankara Üniversitesi Yayınları, No:48.
- Güley M, Vural N 1987b.** Toxicology. Ankara University Faculty of Pharmacy Publication, No: 48 (In Turkish).
- Handy RD, Penrice WS 1993.** The influence of high oral doses mercuric chloride on organ toxicant concentrations and histopathology in rainbow trout, *Oncorhynchus mykiss*. *Comparative Biochemistry and Physiology - Part C*, 106: 717-724.
- Niimi AJ, Kisson GP 1994.** Evaluation of the critical body burden concept based on inorganic and organic mercury toxicity to rainbow trout (*Oncorhynchus mykiss*). *Archives of Environmental Contamination and Toxicology*, 26: 169-178.
- Oliveira Ribeiro CA, Bleger L, Pelletier E, Rouleau C2002.** Histopathological evidence of inorganic mercury and methylmercury toxicity in the arctic charr (*Salvelinus alpinus*). *Environmental Research*, 90: 217-225.
- Olson KR, Squibb KS, Cousins RJ 1978.** Tissue uptake subcellular distribution, and metabolism of <sup>14</sup>CH<sub>3</sub>HgCl and CH<sub>3</sub><sup>203</sup>HgCl by rainbow trout, (*Salmo gairdneri*). *Journal of the Fisheries Research Board of Canada*, 35: 381-390.

**Perry DM, Weis JS, Weis P 1988.** Cytogenetic effects of methylmercury in embryos of the killifish, *Fundulus heteroclitus*. *Archives of Environmental Contamination and Toxicology*, 17: 569-574.

**Rodger D, Wand Beamish FWH 1981.** Uptake of waterborne methylmercury by rainbow trout (*Salmo gairdneri*) in relation to oxygen consumption and methylmercury concentration. *Canadian Journal of Fisheries and Aquatic Sciences*, 38: 1309-1315.

**Sharp JR, Neff JM 1988.** The toxicity of mercuric chloride and methyl-mercuric chloride to *Fundulus heteroclitus* embryos in relation to exposure conditions. *Environmental Biology of Fishes*, 7: 277-284.

**Sorensen EM 1991.** Metal Poisoning in Fish, CRC Press., 285-328.

**Şanlı Y, Kaya S, Pirinççi D ve ark. 1995.** Veteriner Klinik Toksikoloji.(2. Baskı). Ankara: Medisan Yayınevi.

**Warren LA, Tessier A, Hare L 1998.** Modelling Cadmium Accumulation By Benthic Invertebrates in situ: The Relative Contributions of Sediment and Overlying Water Reservoirs to Organism Cadmium Concentrations. *Limnology and Oceanography*, 43(7): 1442-1454.

**Wiener JG, Spry DJ 1996.** Toxicological Significance of Mercury in Fresh Water Fish. In: Environmental Contaminants in Wildlife: Interpreting Tissue Concentrations. Beyer, W. N., Herz, G.H., Redmon-Norwood. A.W. (Eds.), CRC Press, New York, 297-339.